Untersuchungen

über

die puerperale Wundinfection.

Inaugural-Dissertation

zur

Erlangung der Doctorwürde

der

hohen medicinischen Facultät der Universität Basel

vorgelegt von

Albert de Pourtalès
aus Neuchâtel.

Berlin 1898.
Gedruckt bei L. Schumacher.

Sonderabdruck aus dem Archiv für Gynäkologie, Bd. 57, H. 1.

Die genauere Erkenntniss der Wege, welche die puerperale Wundinfection bei ihrer Ausbreitung am Genitalcanal der Wöchnerin nimmt, hat heute nicht mehr allein eine theoretische Bedeutung, sondern auch einen practischen Werth. Man ist jetzt mehr und mehr davon zurückgekommen in der routinemässig ausgeführten localen Behandlung das Heil der Inficirten zu suchen und hat erkannt, dass durch eine solche Therapie nur sehr mangelhafte Erfolge erzielt werden können, und nicht selten sogar direct geschadet wird. Erfolgreich und nützlich kann die örtliche Therapie beim Puerperalfieber nur dann sein, wenn sie sich auf eine genaue Kenntniss des Sitzes und der Ausbreitung des Infectionsprocesses gründet. Dies gilt sowohl von den antiseptischen Maassnahmen am inficirten Genitaltractus als auch von den operativen Eingriffen, die man in neuerer Zeit vielfach bei puerperaler Sepsis vorgeschlagen und ausgeführt hat.

Besonders diese letzteren leiden, wie eine Durchsicht der Literatur ergiebt, unter der Schwierigkeit, eine exacte Diagnose der Ausbreitung zu machen, welche der Infectionsprocess im Einzelfalle genommen hat. Sache der histologisch-bacteriologischen Untersuchung ist es, die verschiedenartigen Möglichkeiten der Ausbreitung der puerperalen Infection aufs genaueste zu erforschen

und damit der klinischen Beobachtung ein Material an die Hand zu geben, auf dem sie weiter bauen und die wünschenswerthe Schärfe der Diagnose erreichen kann, ohne welche jede locale Therapie nur ein Tasten im Ungewissen bleibt.

Die folgenden Untersuchungen sollen einen Beitrag zu dem Verhalten der septischen Microorganismen innerhalb der Gewebe des Genitaltractus liefern, welches, wenn auch im Allgemeinen bekannt, doch im Einzelfalle ausserordentlich grosse Verschiedenheiten darbietet. Bevor ich zur Beschreibung der von mir untersuchten Fälle übergehe, gebe ich eine kurze Uebersicht über das Wichtigste, was bis jetzt in Betreff der feineren Vorgänge bei der puerperalen Wundinfection in der Literatur niedergelegt ist.

Der erste, welcher mit neueren Hülfsmitteln und systematisch an einer grösseren Reihe von Fällen das erwähnte Gebiet bearbeitete, war Widal[1]). Derselbe fand als regelmässig bei der puerperalen Infection betheiligten Microorganismus den Streptococcus und betont nach seinen Erfahrungen, dass der Verlauf der Infection ausser durch die Art, die Menge, die Eintrittspforte und das Terrain noch wesentlich durch die Virulenz und die wechselnden inneren Eigenschaften des Streptococcus bedingt wird. So kann derselbe Microorganismus, der ja auch phlegmonöse Processe und Erysipel ohne folgende Vereiterungen sonst am Körper hervorruft, je nach dem Grade seiner Virulenz am Genitalcanal der Wöchnerin verschiedenartige Processe bewirken. Widal unterscheidet in dieser Beziehung die localisirte Eiterung, bei der der Streptococcus nur eine Strecke weit ins Bindegewebe eindringt und daselbst durch eine rasch auftretende Vereiterung unschädlich gemacht wird. Weiter die diphtherische oder pseudomembranöse Form des Puerperalfiebers, wobei der Pilz an der Eingangspforte eine Exsudatbildung bewirkt, die eben das besondere klinische Bild hervorbringt und sich auch im Bindegewebe, im Peritoneum und wo er sonst sich entwickelt, durch eine fibrinöse Ausschwitzung ohne Eiterung erkennen lässt. Bei der rein septicämischen Form dringen die Bacterien ohne örtliche Entzündungs- und Eiterungserscheinungen in die Blutbahn und es kommt meist nach kurzem Verlauf zu einem tödtlichen Ausgang, ausnahmsweise kann die Krankheit sich auch länger hinziehen. Besondere Untersuchungen konnte Widal

1) Widal, Etude sur l'infection puerpérale, la Phlegmasia alba dolens et l'erysipèle. Paris, Steinheil, editeur 1889.

über die Phlegmasia alba dolens anstellen und dabei zeigen, dass die Bacterien bei ihrem Kreisen in der Blutbahn sich am Endothel der Venenwand festsetzen, eine Entzündung der Wand hervorrufen, welche dann erst zur Bildung eines Thrombus führt, welcher in den schweren Fällen zur Vereiterung gelangt.

Die häufigste Eintrittspforte der Bacterien in schweren Fällen ist das Endometrium, welches sich als eine Art von Filter erweist und nur von den Streptococcen, nicht aber von den zuweilen gleichzeitig gegenwärtigen Fäulnissbacterien durchwachsen wird. Die weitere Ausbreitung kann dann auf dem Wege der Lymphbahnen ins Bindegewebe oder ins Peritoneum erfolgen, geht zuweilen aber auch der Schleimhaut entlang durch die Tuben und von hier aus auf's Bauchfell weiter. Bei der sogenannten pyämischen Form brauchen die metastatischen Abscesse nicht immer durch verschleppte Thromben hervorgerufen zu werden, es können sich auch, wie sich bei 2 Fällen durch Abwesenheit jeglicher Thrombenbildung an den Uterus-Venen nachweisen liess, frei im Blut circulirende Keime an irgend einer Stelle der Blutbahn festsetzen, zur Entzündung der Wand, secundärer Thrombose, Vereiterung des Thrombus und Ausbreitung der Entzündung durch die Gefässwand hindurch auf das anliegende Gewebe führen.

Weitere Untersuchungen über die puerperale Wundinfection sind von Bumm[1]) angestellt worden. Derselbe betont zunächst wie Widal, dass in der Mehrzahl der Fälle schwerer Erkrankung das Endometrium den Ausgangspunkt für die Infection bildet, und unterscheidet an demselben 2 wesentlich verschiedene Formen der Erkrankung.

1. Die putride Endometritis, bei der es sich um die Entwickelung von Fäulnisskeimen in den obersten der Necrose anheimfallenden Schichten der Decidua handelt; dabei dringen die Pilze nicht weiter in die Tiefe, die necrotische und faulende Schicht des Endometrium wird durch einen Granulationswall, welcher aus dichtgedrängten Leukocyten besteht, gegen das gesunde Gewebe abgegrenzt und eliminirt.

2. Die septische Endometritis, bei der am häufigsten Streptococcen in Frage kommen; je nach dem ihnen innewohnenden Virulenzgrade dringen die genannten Pilze mehr oder weniger tief

---

1) Bumm, Histologische Untersuchungen über die puerperale Endometritis. Dieses Archiv. Bd. 40. 1891.

ins Gewebe ein. In leichten Fällen wird nur die oberflächliche Schicht des Endometrium befallen und durch einen Granulationswall von dem gesunden Gewebe abgegrenzt. (Localisirte septische Endometritis.) In schweren Fällen gehen die Pilze auf dem Wege der Lymph- und Blutbahnen vom Endometrium aus weiter. Bei hochgradiger Virulenz kann ein erysipelartiges Durchwachsen der Uteruswand stattfinden, und innerhalb weniger Tage die Infection bis ans Peritoneum gelangen. Bei der Ausbreitung durch die Blutbahnen sind es hauptsächlich, zuweilen ausschliesslich die thrombosirten Venen an der Placentralstelle, welche den günstigen Boden für die Pilzwucherung abgeben und die Infection weiter in die Venenplexus des Ligamentum latum und von da aus in das übrige Blutgefässsystem fortleiten.

Ob in dem einen Falle die Verbreitung der Pilze durch die Lymphbahn, oder in dem anderen durch die Blutbahn erfolgt, dies wird in erster Linie durch die Virulenz der Mikroben, in zweiter Linie durch die örtliche Beschaffenheit der Gewebe (Contractionszustand der Uteruswand, Vorhandensein von Thromben an der Placentarstelle) bedingt. Natürlich kann die Infection gleichzeitig durch Lymph- und Blutgefässe sich verbreiten. Inwieweit die individuelle Resistenzfähigkeit des Organismus bei der Ausbreitung der Infection in Frage kommt, darüber liegen beweiskräftige Beobachtungen nicht vor.

Gärtner[1]) fand in 4 Fällen von Genitalinfection, worunter 2 nicht puerperaler Infection, die Keime im Endometrium, von wo aus sie theils auf dem Wege der Lymphgefässe, theils durch die Venen sich weiter verbreiten. Die Infectionsträger waren in allen Fällen Streptokokken und Staphylokokken.

Eine Anzahl neuer und interessanter Beobachtungen über die Ausbreitung der Wundinfection im Körper der Wöchnerinnen hat endlich in letzter Zeit Krönig[2]) gebracht. Er beschreibt zunächst 2 Fälle von Streptokokkeninfection, welche sich durch die Blutbahn verbreitete. Die Eintrittspforte war in beiden Fällen ausschliesslich die Placentarstelle. Wie schon Bumm und Widal, sieht auch Krönig in den eigenartigen Wundverhältnissen der

---

1) Gärtner, Beitrag zur Lehre von der septischen und pyämischen Infection des Uterus. Dieses Archiv. Bd. 43. 1893.

2) Bakteriologie des weiblichen Genitalcanales. II. Theil. 1897. S. 208 bis 250. A. Georgi in Leipzig.

Placentarstelle, die durch die zu Tage liegenden Venenthromben und die geöffneten Lymphspalten den Pilzen die günstigsten Wege zum Eindringen in die Gewebe darbietet, dasjenige Moment, welches dem klinischen Bilde des Puerperalfiebers einen besonderen, specifischen Charakter verleiht. Wie die Pilze in dem einen Falle, wo es zur Peritonitis kam, ins Bauchfell gelangten, war nicht genauer zu verfolgen, indem die Streptokokken weder in den Lymphbahnen, noch in den Tuben nachgewiesen werden konnten, noch in den thrombosirten Venen tiefer in die Gefässwand eindrangen. Der 3. Fall betrifft eine Streptokokkeninfection des Unterhautbindegewebes am linken Bein, die von einem Puerperalgeschwür der grossen Schamlippe ihren Ausgang genommen hatte. Der 4. Fall giebt am Uterus einer an Schluckpneumonie verstorbenen Puerpera das Bild einer in Heilung begriffenen Streptokokkenendometritis. Fall 5 behandelt die Verbreitung des Bact. coli in den mütterlichen Geweben und die Fälle 6 und 7 betreffen die histologisch bakteriologischen Befunde bei jauchiger Endometritis und Infection mit anaëroben Keimen, welche Krönig auch in den Venenthromben nachwies. In den Lymphspalten des puerperalen Uterus sind sie bereits durch Ernst[1]) bei jauchiger Endometritis und septischer Pelveoperitonitis aufgefunden worden.

Indem ich eine grosse Zahl von Einzelbeschreibungen, in welchen nur der Nachweis von Bakterien, sei es in der Uterushöhle, sei es im Eiter von Abscessen oder des Peritoneums erbracht wurde, übergehe, wende ich mich nun zu meinen eigenen Untersuchungen. Das Material stammt von inficirten Wöchnerinnen, welche auf die Baseler geburtshülfliche Klinik gebracht wurden oder daselbst erkrankten und hier der Krankheit erlagen. Es wurden noch während des Lebens die Genitalsecrete regelmässig untersucht und mittelst des Mikroskopes und der Cultur auf ihren Gehalt an Bakterien geprüft. Nach der Obduction, welche im pathologischen Institut der Universität ausgeführt wurde, kamen die Genitalorgane in Alkohol und wurden dann nach gehöriger Härtung von allen Theilen der Organe Schnitte angelegt, welche theils nach der Gram'schen Methode, theils mit Löffler'scher Lösung gefärbt wurden. So liessen sich bei der mikroskopischen Betrachtung der Schnitte der Weg und die Ausbreitung, welche die Bakterien im Einzelfalle genommen hatten, verfolgen, die Wirksam-

1) Virch. Arch. 133. Bd.

keit der unternommenen therapeutischen Maassnahmen und die Chancen etwaiger anderer Eingriffe, an die gedacht werden konnte, prüfen.

Fall I.

L. St., 29 J., VI para. Geburt normal in 2. Schädellage, Dauer 7 Stunden 20 Minuten. Nach Austritt des Kindes bei mässig contrahirtem Uterus heftige Blutung (2670 g.). Es wurde die Placenta deswegen exprimirt, worauf die Blutung stand und die Patientin sich rasch erholte. Die Placenta ist stark zerfetzt, ein Fehlen grösserer Stücke konnte nicht wahrgenommen werden, weshalb auf die manuelle Austastung der Uterushöhle verzichtet wurde. Am 2. Tage des Wochenbettes Abendtemperatur 38,0°, am 3. Tage 37,5°, am 4. Tage 38,5°, am 5. Tage 37,5°, am 6. Tage 38,0°, am 7. Tage 38,3°, am 8. 37,8°, am 9. 38,6°, am 10. 39,9°. Das Allgemeinbefinden schien bis dahin vollständig befriedigend, der Wochenfluss, der in den ersten Tagen geruchlos war, nahm dagegen an Menge zu und begann faulig zu riechen. Auf Ausspülungen der Scheide trat am 11., 12. und 13. Tage ein Abfall der Temperatur ein. Da am 14. Tage des Wochenbettes immer noch sehr reichlicher übelriechender Ausfluss und eine Morgentemperatur von 37,7° bestanden, wurde die Patientin zur genaueren Untersuchung auf den Stuhl gebracht. Es fanden sich Scheide und äussere Genitalien intact und gut involvirt. Bei Einführung des Glasröhrchens in das Cavum uteri füllte sich dasselbe rasch mit einer bräunlichen Jauche. Die eingeführte Curette brachte ein nussgrosses Stück Placentargewebe und mehrere verfärbte Reste von Decidua heraus.

Darauf Ausspülung des Cavum uteri mit 10 Litern sterilisirten Wassers. Die Excochleation und Spülung hatte um 11 Uhr vormittags stattgefunden. Mittags um 1 Uhr starker Schüttelfrost, Temperatur 41,0°, Puls 125. Am Abend, nach reichlichem Schweiss, Abfall der Temperatur auf 37,4°. Am nächsten Morgen (15. Tag) Temperatur 39,5°, Puls 120, von nun an hielt sich die Temperatur mit kurzen Remissionen auf der Höhe zwischen 39,0° und 41,0°. Der Puls, der anfänglich, wie der Kräftezustand befriedigend war, erhob sich am 18. Tage post partum über die Temperaturcurve und wurde von Tag zu Tag Tag kleiner und schwächer. Es traten im Verlaufe der folgenden Krankheitstage und im Anschluss an den ersten Schüttelfrost im Ganzen 10 Fröste auf, die regelmässig von einer Steigerung der Temperatur bis über 40,0° begleitet waren. Der örtliche Befund ergab bei wiederholter Untersuchung an den äusseren Theilen der Scheide und am Cervix nichts abnormes. Der Uteruskörper war klein und gut involvirt.

Am 22. Tage wurde eine Infiltration rechts neben dem Uterus constatirt, die diffus auf die seitliche Beckenwand überging und sich weiter nicht vergrösserte oder sonstwie veränderte. Da der immer noch reichliche und übelriechende Ausfluss aus der Uterushöhle neben sehr zahlreichen Fäulnissbacterien Streptokokken enthielt, wurde am 22. Tage eine permanente Ausspülung des Cavum uteri eingeleitet, welche nach einem anfänglichen Schüttelfrost im Verlaufe von 2 Tagen einen Abfall der Temperatur bis auf 35,0° zur Folge hatte. Nach Aussetzen der Irrigation, zu welcher stark verdünnte Carbol-, Lysol- und 3proc. Borlösungen verwendet wurden, erneuter Anstieg der Temperatur, die jetzt

auch bei abermaliger Einleitung permanenter Unterusspülungen nicht mehr herabging; zugleich trat eine Auftreibung und Empfindlichkeit des Leibes, und rapider Verfall der Kräfte ein. Die Patientin erlag am 28. Tage post partum. Die allgemeine Therapie hatte in der Verabreichung grosser Mengen von Alkohol und in 4 Bädern mit kalten Uebergiessungen bestanden, auf welche hin sich der Puls und die Kräfte immer bedeutend wieder hoben, wenn auch die Temperatur dadurch nicht wesentlich beeinflusst werden konnte.

Die klinische Diagnose wurde auf Pyämie, bedingt durch Vereiterung der Thromben, an der Stelle des retinirten Placentarlappens und im Anschluss daran der Venen des Beckens, gestellt. Die in den letzten Tagen aufgetretenen peritonealen Erscheinungen legten auch die Möglichkeit einer secundären Peritonitis nahe.

Sectionsbericht: Nach Eröffnung der Brusthöhle bemerkt man eine leichte Trübung der Pleura beiderseits, auf derselben sind einzelne feine, gelblich gefärbte Flecken, in beiden Höhlen ungefähr 200 ccm leicht getrübter Flüssigkeit. Beide Lungen sind ödematös, aber überall lufthaltig, untere Lappen stark geröthet. Im Herzen ist das Endocard normal, die Klappen sind dünn. Am Epicard sind einzelne punktförmige Ecchymosen bemerkbar, das Pericard enthält ungefähr 20 ccm klare Flüssigkeit.

Auf der Zunge, dem Rachen und bis in die Mitte des Oesophagus eine dicke, graugelbe, festhaftende Auflagerung.

Die Vagina ist glatt ohne Verletzungen, enthält viel dünnen missfarbigen Eiter, der sich aus dem Muttermunde entleert. Der Uterus selber ist schlaff, dünnwandig, an der hinteren Wand gegen den Fundus zu ist eine halbwallnussgrosse, fest mit der Wand verwachsene ziemlich derbe, missfarbige unregelmässige Vorragung; neben der Cervix linkerseits im parametralen Bindegewebe befindet sich ein nussgrosser, mit Eiter gefüllter Abscess.

Ueber dem Orificium internum ist an der hinteren Wand ein rundliches, bohnengrosses, ziemlich tiefes Geschwür (Decubitusgeschwür von der zur permanenten Irrigation verwendeten Canüle). Die Ovarien sind gross, mit fibrinösen Auflagerungen überzogen, der Durchschnitt ist grauröthlich, im rechten Ovarium befindet sich ein erbsengrosses Corpus luteum.

In der Bauchhöhle befinden sich ungefähr 300 ccm dünnen graugelben Eiters, das Colon ist stark aufgetrieben. Auf den Darmschlingen befindet sich ein fibrinöser Belag, der von oben nach unten an Dicke zunimmt. Im kleinen Becken bestehen Verklebungen zwischen den verschiedenen Organen; zwischen denselben an verschiedenen Stellen befinden sich eingekapselte Eiteransammlungen. Rechts sind Tube, Ovarium und Darmschlingen zu einem festen Convolut verwachsen. Beiderseits sind die Ligamenta lata verdickt. Die Milz ist vergrössert. Auf der getrübten Kapsel einzelne fibrinöse Auflagerungen, auf dem Durchschnitt ist sie derb, marmorirt und zeigt am hinteren Pol eine keilförmige, wallnussgrosse etwas derbere und dunklere Stelle.

Die linke Niere ist gross und fühlt sich schlaff an, ihre Kapsel haftet ziemlich fest an. Die ganze Niere, sowohl äusserlich als auch auf dem Durchschnitt zeigt eine gleichmässige graugelbe Färbung, die Rinde ist kaum vom Mark zu unterscheiden. Am Nierenbecken sind einzelne punktförmige Blutungen nachweisbar, die Nierenarterie ist bis in die feineren Aeste mit dunkler, an der Wand festhaftender Thrombus-

masse gefüllt; in der entsprechenden Vene ist eine central erweichte, graubräunliche Masse, welche sich bis in die Mündung der Vene in die Vena cava verfolgen lässt und hier sich als ein flacher, 1 Frankenstückgrosser wandständiger Thrombus verbreitert.

Die rechte Niere zeigt einen leicht entzündlichen Zustand.

Bei der Herausnahme der Becken-Organe zeigen sich beide Venae spermaticae mit ihrer Umgebung in je einen fingerdicken Strang verwandelt. Auf dem Durchschnitt desselben kommen mehrere bis bohnengrosse Abscesse zu Tage. Das Lumen der erweiterten Venen ist mit gelblichen, zum Theil vereiterten Thrombusmassen gefüllt. Ebenso ist die Vena hypogastrica sinistra mit Thrombusmassen gefüllt.

Anatomische Diagnose: Eitrige Peritonitis, eitrige Thrombose der Beckenvenen und der linken Vena renalis, beginnende Gangrän der linken Niere, Abscess im linken Parametrium, embolischer Infarct der Milz, Milztumor. Nephritis parenchymatosa dextra, Degeneratio cordis, Pleuritis incipiens duplex, Soor des Rachens und des Oesophagus.

Bakteriologisch-histologischer Befund:

1. Die schon während des Lebens aus dem Uterussecret (erste Ausschabung am 14. Tage) mittelst Glasröhrchens entnommene jauchigblutige Flüssigkeit enthielt mikroskopisch verschiedene Stäbchenformen und Kokken, welche nicht in Ketten angeordnet waren. In den angelegten Culturen gingen keine Streptokokken auf. Dagegen fanden sich bei der Entnahme des Uterussecretes am 22. Tage des Wochenbettes und ebenso nach der zweimal 48 Stunden lang fortgesetzten Irrigation neben den Fäulnissbakterien Streptokokken, die sowohl durch die Cultur als dureh das Mikroskop nachgewiesen wurden.

2. Bei der Obduction (20 Stunden post mortem) wurden von dem Eiter des Peritonealsackes, dann von dem kleinen Abscess neben der Cervix Culturen angelegt, welche Streptokokken im Peritoneum und Streptokokken und Staphylokokken im Abscesseiter ergaben.

3. Feine Schnitte durch die Wand des Uterus an der Stelle, wo der Rest der Placenta gesessen hatte, ergeben nur geringe Reste abgestorbenen Choriongewebes, von Schleimhaut ist nichts zu sehen. Das Muskelgewebe liegt fast vollständig nackt und zeigt an der Oberfläche eine mässige Infiltration mit Rundzellen. Der äusserste Rand ist mit zahlreichen Mikroorganismen durchsetzt und lassen sich daselbst Stäbchencolonien, sowie Kokkenhaufen und daneben in überwiegender Menge Streptokokken erkennen. Während die Stäbchen in dem äussersten necrotischen Saume gefunden werden, dringen die Streptokokken in langen Zügen durch schmale Lymphgefässe auf einige Millimeter weit ins Gewebe ein. Ausser-

dem sieht man die thrombosirten Venen mit Streptokokken erfüllt, welche meistens im erweichten Centrum des Thrombus grosse und reichliche Colonien bilden. An einzelnen Gefässen sind die Pilze auch der Wand der Gefässe entlang gewachsen. Die tieferen Schichten der Musculatur an der Placentarstelle sind intact und frei von Bakterien.

4. Die übrige Wand der Uterushöhle zeigt die Regeneration der Schleimhaut nur wenig weit fortgeschritten, meistens sieht man auf dem Muskellager nur eine schmale Schicht stark infiltrirten Schleimhautgewebes, welches noch nichts von Drüsen erkennen lässt, nur der alleräusserste Saum weist spärliche Bakterienzüge auf.

5. Das Druckgeschwür oberhalb des inneren Muttermundes ergiebt eine necrotische Gewebsschicht, welche sehr zahlreiche Kokkencolonien enthält, welche hier in Lymphspalten einige Millimeter tief ins Gewebe eindringen. Die tieferen Lagen der Musculatur sind auch hier vollkommen bakterienfrei.

6. Beide Tuben, von welchen Durchschnitte vom Ostium uterinum an bis zur Ampulle gefertigt wurden, zeigen ein vollständig normales Epithel und enthalten keinerlei Andeutungen von Mikroorganismen.

7. Das Peritoneum enthält im Bereich der Beckenhöhle auf der Oberfläche fibrinöse Niederschläge, welche mit Eiterzellen und mit spärlichen Streptokokken, welche theilweise in Colonien beisammen liegen, durchsetzt sind. An einzelnen Stellen finden sich neben den Streptokokken auch noch Bacillen von der Form des Bacterium coli. Das Bindegewebslager des Peritoneums ist gegen die Oberfläche hin mit Rundzellen dicht infiltrirt.

8. Schnitte durch die Venenplexus des linken und rechten Parametriums zeigen die gleichen Bilder. Die Mehrzahl der grossen Venen sind thrombosirt. Einzelne Thromben erfüllen das Gefässlumen vollständig, bestehen aus geschichtetem Fibrin und enthalten keine Bakterien. Andere zeigen im Centrum des Thrombus einen Zerfall der Fibrinmasse, welche hier dicht mit weissen Blutzellen durchsetzt ist. An diesen Stellen sieht man ungemein zahlreiche Streptokokken, oft in sehr langen Ketten. Daneben finden sich aber auch Haufen von Staphylokokken und von Stäbchen. — Die Bakterien dringen nicht weit über die Zerfallsgrenze in die Fibrinmasse des Thrombus ein, nur an einzelnen Gefässen ist die Verflüssigung so weit fortgeschritten, dass der Gefässwand nur mehr spärliche Reste von Fibrin anhaften; hier liegen die Bakterien

dann in diesen Resten und zum Theil der Wand selbst an, welche dann besonders starke Zellinfiltration aufweist.

9. Mit dem eben geschilderten Befund stimmt das Verhalten der Venae spermaticae beiderseits überein. Auch hier trifft man einen central erweichten Thrombus mit denselben Mikroorganismen, die sich wiederum auf die Zone der Erweichung beschränken und nicht in die noch festen Randpartien der Thrombusmasse übergreifen.

10. Der Hauptstamm der necrotischen linken Nierenvene ist im peripheren Theil derselben durch einen festen Thrombus vollständig verschlossen, welcher keine Erweichungspartie und keine Bakterien aufweist. — Die Gefässe der rechten Niere sind normal.

11. Schnitte durch Niere, Milz, Lunge, Leber, Gehirn und Schilddrüse ergeben keine Bakterienherde im Gewebe.

Epikrise: Nach den Ergebnissen des Obductionsbefundes und der mikroskopisch-bakteriologischen Untersuchung der Organe muss man sich über den Verlauf und die Ausbreitung der Infection folgendes Bild machen: Bei der wegen starker Blutung nothwendig gewordenen Expression der Placenta blieb ein kleiner Rest Placentargewebes in der Uterushöhle zurück. Derselbe war zunächst aseptisch, begann aber allmälig, nachdem bei der übermässig reichlichen Secretion Keime von aussen her bis zum Cavum uteri aufgestiegen waren, zu faulen. Streptokokken waren im Anfang in der Uterushöhle nicht nachweisbar. Im Anschluss an die Excochleation der fauligen Reste der Placenta trat der erste Schüttelfrost mit hohem Fieber auf und liegt deshalb die Vermuthung nahe, dass durch die Curette die thrombosirten Venen an der Placentarstelle blossgelegt und zugleich mit dem septischen Inhalt des Uterus inficirt wurden. Von den Venenenden an der Placentarstelle griff sodann die Infection im Centrum der Thromben weiter und gelangte so durch die Plexus der Ligamenta lata bis in die V. V. spermaticae. Zweifellos handelte es sich im vorliegenden Falle um eine secundäre Infection bereits vorhandener Thromben, nicht etwa, wie es ebenfalls vorkommt und in einem späteren Falle beschrieben werden wird, um eine primäre Streptokokkenphlebitis mit nachfolgender Thrombosirung. Der Thrombus in der Vena renalis, welcher zur Necrose der linken Niere geführt hatte, war secundär, rein mechanisch, jedenfalls nicht durch Bakterien bedingt. Interessant ist ferner, dass im vorliegenden Falle zum ersten Male das Vorkommen von Fäulnissbakterien neben den Streptokokken in den thrombotischen Erweichungs-

herden constatirt werden konnte, ein Verhalten, welches man nach dem bekannten Auftreten von jauchigen metastatischen Abscessen schon lange als möglich vermuthen durfte.

Wie die Infection aufs Peritoneum gelangt, konnte nicht mit Bestimmtheit verfolgt werden. Der Weg, den die Bakterien dahin genommen, war jedenfalls nicht der durch die Tube und wird man wohl annehmen müssen, dass von irgend einer der Oberfläche nahe gelegenen Vene des Parametriums aus die Streptokokken ins Bauchfell gelangt sind, woselbst sie entsprechend ihrer geringen Virulenz nur eine locale Pelveoperitonitis hervorgerufen hätten.

Die ganz oberflächliche septisch putride Endometritis, sowie das Druckgeschwür am inneren Muttermund hatten zweifellos nur eine untergeordnete Bedeutung für den Krankheitsverlauf. Hervorgehoben soll noch werden, dass die zweimal je 48 Stunden lang fortgesetzte permanente antiseptische Irrigation das Wachsthum der Bakterien in der Decidua nicht wesentlich eingeschränkt hat; denn es liessen sich noch nachher bei der Entnahme des Uterussecretes an der Lebenden durch die Cultur lebende Bakterien nachweisen.

Fall II.

E. W., 22 J., II para. Erste Geburt normal. Zweite Geburt: Wehenanfang 4 Uhr morgens. Blasensprung 8 Uhr. Volle Erweiterung 8 Uhr 45 Min. Durchtritt des Kopfes 9 Uhr. Placenta nebst Eihäuten folgt nach 10 Minuten spontan. Ein kleiner Dammriss wird durch zwei Silkwormnähte vereinigt.

Während der Geburt war von dem Assistenzarzt, 2 Studirenden und einer Hebammenschülerin zweimal (während der Eröffnungs- und Austreibungszeit) untersucht worden.

1. Tag des Wochenbettes verläuft ohne Störung. Puls 72, Temperatur 37,0°. Am Morgen des 2. Tages Temperatur 38,6°, Puls 98. Schmerzen im Leib, der auch druckempfindlich.

Die örtliche Untersuchung ergiebt die Dammwunde normal; die Portio zeigt dagegen einen grauweissen Belag an der Stelle der oberflächlichen Einrisse. Der Belag setzt sich nach oben gegen die tieferen Partieen des Cervical-Canales fort. Aus dem Muttermunde fliesst flüssiges Blut mit einzelnen Gerinnseln untermischt.

Die microscopische Untersuchung ergiebt in dem Uterussecret und dem Belag der Cervix spärliche Streptokokken. Nachmitttags steigert sich die Schmerzhaftigkeit des Leibes, der zugleich mehr aufgetrieben erscheint. Wiederholtes Aufstossen, das längere Zeit anhält.

3. Tag. Leib sehr stark aufgetrieben und sehr empfindlich, Zunge stark belegt. Obstipation. Häufiges Aufstossen. Temperatur morgens 39,3°, Puls 112, abends 40,1°, Puls 130.

Unter hohem Fieber (ohne Schüttelfrost) und rasch kleiner und frequent werdendem Puls entwickeln sich alle Symptome einer septischen

Peritonitis, welcher die Patientin am 6 Tage des Wochenbettes erliegt. Wiederholt entnommene Secretproben aus dem Uterus ergaben, immer reichlicher werdende Mengen von Streptokokken, welche ausserordentlich lange Ketten bildeten. Daneben einzelne Haufen von Staphylokokken.

Die Behandlung hatte in einer reichlichen Uterus-Ausspülung mit gekochtem Wasser bestanden. Nachdem einmal die Erscheinungen der septischen Peritonitis deutlich geworden waren, wurde von jeder localen Behandlung abgesehen und nur antiphlogistisch und mit grossen Dosen Alkohol vorgegangen. Gegen die heftigen Schmerzen wurde nachts eine geringe Dosis Opium verabreicht.

Sections-Protokoll. In beiden Pleurahöhlen befindet sich eine geringe Menge lackfarbiger Flüssigkeit. Beide Lungen sind ödematös aber überall lufthaltig, die unteren Lappen dunkel braunroth.

Das Herz zeigt eine Hypertrophie des linken Ventrikels, sonst ist das Endocard normal, ebenso das Pericard. Die Aorta ist eng.

Die Gedärme sind sehr stark aufgetrieben, in den abhängigen Theilen der Bauchhöhle befinden sich ungefähr 300 cm^3 einer trüben gelben, mit grauweissen Flocken gemischten Flüssigkeit.

Die Milz ist wenig vergrössert, glatt, weich, auf dem Durchschnitt dunkelgrauroth. Die Nieren sind gross und zeigen eine Trübung des Parenchyms, in den Nierenbecken einzelne Ecchymosen.

Uterus ragt bis 4 Querfinger oberhalb der Symphyse. Beide Ovarien sind mit Exsudat bedeckt, das linke zeigt zahlreiche punktförmige Blutungen, auf dem Durchschnitt ins gelbliche spielend. Beide Labia minora geschwollen. Vagina ist im oberen Drittel blass, im unteren Theil dunkel violett. Uterus 17 cm lang, obere Wand 2,5 cm, die vordere und hintere 3,5 cm breit. Placentarstelle mit diphtherischem Belage bedeckt. Auf der hinteren Fläche ist das subseröse Gewebe ödematös gallertartig. Die Leber ist vergrössert, auf ihrer unteren Seite mit gelbgraulichen Auflagerungen bedeckt. Auf dem Durchnitte erscheint sie graugelb.

Anatomische Diagnose: Endometritis diphtherica. Parametritis duplex. Oophoritis phlegmonosa sinistra. Peritonitis exsudativa. Hypostase und Oedem der Lungen. Milztumor. Nephritis und Hepatitis parenchymatosa.

Die mikroskopische Untersuchung der Organe ergiebt Folgendes:

1. Das Exsudat der Bauchhöhle enthält neben Fibrinflocken und Leucocyten nicht sehr zahlreiche, aber lange Kokkenketten.

2. Die Durchschnitte der Uteruswand an der Placentarstelle zeigen einen Saum necrotischen Gewebes der Decidua, welche vielfach zerfetzt und mit zu Tage ligenden thrombosirten Venen durchsetzt ist. Die Infiltrationszone mit weissen Blutzellen, welche sich an den necrotischen Saum anschliesst, ist nur schwach ausgeprägt und fehlt stellenweise ganz. In der nekrotischen Schicht und bis in den Granulationswall eindringend, liegen spärliche Streptokokken, welche nur an wenigen Stellen dichtere Anhäufungen bilden, in die thrombosirten Venen nicht eindringen, dagegen in einzelnen Lymph-

gefässen eine kurze Strecke weit in die Muskelwand des Uterus vordringend, gefunden werden. Der grösste Theil der Uteruswand ist frei von Mikroorganismen, erst am peritonealen Ueberzuge finden sich in anhaftendem Fibrin Pilzmassen und einzelne Ketten.

Die übrige Partie der Decidua zeigt noch weniger von Microben, als die Placentarstelle, nur die oberflächlichsten nekrotischen Schichten, welche gegen das unterliegende Gewebe durch eine dünne Infiltrationszone abgegrenzt sind, enthalten wenige Streptokokken. Andere Bacterien sind überhaupt nicht zu erkennen.

3. Die Cervicalschleimhaut besitzt überall ihr Epithel und ist frei von Pilzen.

4. Ebenso finden sich beide Tuben vollkommen intact und pilzfrei.

5. Die Ovarien zeigen nur auf der Oberfläche einen eitrigen Belag mit Streptokokken, das Parenchym ist auch hier frei von Microben.

6. Durchschnitte durch die Ligamenta lata beiderseits ergeben im Bindegewebe keine Pilze; auch die Mehrzahl der venösen Gefässe ist pilzfrei. Es wurde nur im linken Ligamentum latum ein Venenlumen gefunden, das im Centrum eines erweichten Thrombus mehrere Herde von Streptokokken aufwies.

Epikrise: Die Quelle der schweren Infection im vorliegenden Falle, der vollständig isolirt blieb, konnte nicht nachgewiesen werden. Keine von den Personen, welche mit der Kreissenden in Berührung kamen, hatte vorher mit septischen Stoffen zu thun; da jedoch sämmtliche andere am vorausgegangenen und nachfolgenden Tage im gleichen Raume entbundenen Frauen gesund blieben, kann die Infectionsquelle nicht an der Oertlichkeit gesucht werden, sondern es bleibt als das Wahrscheinlichste wohl nur übrig, dass mit den Händen eines der Untersuchenden hochvirulente Keime in den Genitaltractus eingeführt wurden. Auswärts hatte keine Untersuchung der Kreissenden stattgefunden, ihre Desinfection war genau nach den bestehenden Regeln ausgeführt worden.

Die Ausbreitung der giftigen Keime geschah zunächst innerhalb der Uterushöhle und erreichte an der Placentarstelle ihre grösste Intensität.

Wie die Pilze vom Cavum uteri ins Peritoneum gelangten, liess sich im vorliegenden Falle trotz aller darauf gerichteten Auf-

merksamkeit und Mühe nicht feststellen. In den vielen durch die Uteruswand gelegten Schnitten war niemals ein tieferes Eindringen der Kokken zu beobachten, ebensowenig konnte in den Tuben der Uebergang der Pilze nachgewiesen werden. Auch in den Parametrien wurde nirgends eine Stelle gefunden, welche die Fortleitung von Keimen etwa durch die Lymphgefässe bis ins Peritoneum hätte nachweisen lassen.

Obwohl nach dem Befunde einer mit Kokken erfüllten Vene im linken Ligamentum latum wohl als sicher anzunehmen ist, dass Streptokokken im Blute kreisten, so erscheint es doch nicht gerade als wahrscheinlich, dass diese im Blute circulirenden Keime im Peritoneum abgesetzt wurden, sondern es dürfte trotz des negativen Befundes das Wahrscheinlichste sein, dass die Ueberwanderung der Pilze vom Cavum uteri ins Peritoneum an irgend einer beschränkten Stelle der Uteruswand oder des Parametrium stattfand, die der mikroskopischen Untersuchung entging.

Besonders auffallend ist ferner in diesem Falle, dass die Zahl der gefundenen Keime in keinem Verhältniss zu dem rapiden Verlauf der Infection stand. Es muss wohl eine besondere Virulenz der Bacterien schon bei der Einimpfung bestanden haben, welche sie befähigte, sich sehr rasch zu verbreiten und trotz ihrer geringen Zahl schwere Vergiftungserscheinungen hervorzurufen.

Eine irgendwie wirksame Therapie war, nachdem bereits am Abend des 2. Tages mit Beginn des Fiebers peritonitische Erscheinungen auftraten, wohl nicht mehr möglich, selbst die Exstirpation des Uterus hätte die Frau nicht mehr retten können, nachdem einmal die ersten Keime im Bauchfell angesiedelt waren. Noch weniger Wirkung war von örtlicher Desinfection des Genitalcanales zu erwarten.

Fall III.

S. K., 33 J. alt. 9para. Geburt in der Stadt, nach 24stündiger Wehenthätigkeit mit der Zange beendigt. 4 Tage darnach 2stündiger Schüttelfrost. Es wurde am 8. Tage post partum von dem Arzte zuerst eine Scheidenausspülung und am 9. Tage eine Uterusausspülung vorgenommen. Da die Temperatur dauernd hoch blieb und der allgemeine Zustand sich zusehends verschlechterte, wurde die Patientin ins Spital gebracht.

Die Untersuchung ergab starke Abmagerung, grosse Schwäche und dabei Unruhe und Aufregung. Puls klein, kaum zählbar, Haut trocken und heiss, Zunge trocken. Vulva klaffend, Vagina weit, beide ohne Geschwüre und Verletzungen. Portio kurz mit seitlichem Einrisse des Ostium externum. Im Cavum uteri nichts von zurückgebliebenen Massen

zu fühlen. Ausfluss gering, dünn eiterig. Corpus faustgross, anteflectirt, frei beweglich. Parametrien frei. Leib stark aufgetrieben, auf Druck empfindlich. Leberdämpfung nach oben verschoben. Rechtes Bein bis an die Hüftbeuge stark geschwollen und besonders entlang der Vena cruralis sehr grosse Druckempfindlichkeit. Die Schwellung soll schon während der letzten Zeit der Schwangerschaft bestanden haben.

Da ein peritonitisches Exsudat bei der Auftreibung des Leibes und der Dämpfung im unteren Umfang vermuthet wurde, der Zustand der Patientin ohne durchgreifende Therapie aber ganz hoffnungslos erschien, wurde die Laparotomie beschlossen, um die Bauchhöhle zu entleeren und nach aussen zu drainiren. Nach der Eröffnung des Abdomens fand sich, dass die Auftreibung des Leibes nur durch Gasfüllung der Gedärme bedingt war. Uterus und Adnexe zeigten an ihrer Oberfläche keine Veränderungen. Es wurde deshalb die Bauchwunde wieder geschlossen.

Unter fortdauernden Delirien und immer kleiner und frequenter werdendem Puls starb Patientin am Abend des Tages, an welchem sie in das Spital gebracht worden war.

Sectionsbefund. In beiden Pleurasäcken wenige Tropfen klarer Flüssigkeit. Beide Lungen besonders in den unteren Lappen ödematös, hypostatisch geröthet, rechts an der Peripherie eine kleine luftleere Stelle.

Das Herz zeigt eine Hypertrophie des linken Ventrikels, die Aorta ist eng. Am Endocard sowohl als am Pericard keine Besonderheiten.

Därme aufgetrieben; in der Peritonealhöhle befinden sich einige Tropfen leicht röthlich gefärbter Flüssigkeit. An der hinteren Wand des Uterus befindet sich festhaftendes Placentargewebe. Die Parametrien sind ödematös. Beide Ovarien zeigen in der Gegend ihrer Wurzel einige stecknadelgrosse gelbliche Pfröpfe.

Die Milz ist weich, stark vergrössert.

Beide Nieren, leicht vergrössert, zeigen eine milchige Trübung auf ihrer Schnittfläche. Auf der rechten Seite ist das Nierenbecken sowohl als der Ureter erweitert. In der Vena cruralis dextra befinden sich zahlreiche wandständige Thromben; diese zeigen nirgends eine Erweichung. Die Vena iliaca interna dextra ist geröthet, enthält aber keine Thromben; die Umgebung der beiden letztgenannten Venen ist stark ödematös, gallertig infiltrirt. Linkerseits sind die Gefässe frei von Thromben und zeigen keine Spur einer pathologischen Veränderung.

Anatomische Diagnose: Placentarrest. Narbe des Orificium externum uteri. Oophoritis phlegmonosa duplex, Phlegmasia alba dolens dextra. Thrombophlebitis der Vena cruralis und der Vena iliaca externa dextra. Milztumor. Nephritis und Hepatitis parenchymatosa. Enge Aorta; Hypertrophie des linken Ventrikels.

Mikroskopische Untersuchung.

1. Durchschnitte durch die Placentarstelle ergeben spärliche Reste von Decidualgewebe und ausserordentlich reichliche Entwickelung der Gefässe. Die Arterien sind gut contrahirt und fast blutleer, die Venen zum Theil auch zusammengefallen, zum Theil mit Thromben erfüllt, die bis zur Oberfläche ragen. Die oberflächliche Schicht des hier necrotischen Decidualgewebes ist

reichlich mit Streptokokken in Colonieen und längeren Ketten durchsetzt. Die Pilze dringen in die Spalten zwischen den Muskelelementen eine kurze Strecke weit in der Uteruswand vor. Eine Infiltrationszone findet sich nur theilweise und schwach ausgeprägt. Während die arteriellen Lumina vollständig pilzfrei sind, lassen die venösen Gefässe fast sämmtlich eine intensive Kokkenentwickelung längs der Wand erkennen. Wo Thromben vorhanden sind, zeigen dieselben keinen eiterigen Zerfall. Die Pilze dringen in die Thrombenmassen von der Randpartie her ein, sie sind daselbst am dichtesten, während das Centrum meist noch vollständig frei ist. Die Wandungen der Venen selbst zeigen das Endothel theilweise noch erhalten; die Zellen sind gequollen. An den Stellen, wo die Bakterienentwicklung eine stärkere ist, zeigt sich das Endothel nekrotisch, die Kerne sind nicht mehr färbbar und die darunterliegenden Züge des Fasergewebes zeigen eine deutliche vermehrte Infiltration mit Rundzellen.

2. Schnitte durch die Uteruswand ausserhalb der Placentarinsertion ergeben die Regeneration der Schleimhaut noch wenig weit fortgeschritten; man sieht überall an Stelle der Decidua ein zartes aus Spindel- und Rundzellen bestehendes Gewebe, welches noch nichts von einer zusammenhängenden Epitheldecke erkennen lässt. An einzelnen ziemlich spärlichen Partieen der Oberfläche befinden sich Streptokokken in Gliedern und Colonieen. Eine besondere Infiltrationszone ist nicht deutlich ausgeprägt. (Localisirte Streptokokken-Endometritis.)

3. Durchschnitte durch die beiden Tuben zeigen das Lumen leer, die Schleimhaut überall mit regelmässigem Cylinderepithel versehen. Bacterien sind nicht wahrzunehmen.

4. Desgleichen ergeben Schnitte durch die Ovarien keine Abnormitäten.

5. Durchschnitte durch die Parametrien lassen zahlreiche Lumina von arteriellen und venösen Gefässen erkennen. An den Arterien ist nichts Besonderes und auch ein Theil der Venen zeigt intacte Wand und flüssigen Inhalt von Blut. Einzelne andere, zum Theil sehr grosse Venenlichtungen zeigen bei genauerer Betrachtung mit homogener Immersion dünne Streptokokkencolonieen längs des gequollenen Endothelsaumes. Die Wand dieser Venen ist, zum Unterschiede von den anderen, stärker mit Rundzellen infiltrirt, jedoch vollkommen pilzfrei. Wo sich Streptokokken an dem Endothel finden, sieht man auch mehr oder weniger ausgebreitete

Thromben liegen, die in sich wieder Colonieen von Streptokokken beherbergen.

6. Die bei der Section herausgenommene Vena cruralis der rechten Seite wurde mitsammt der entsprechenden Arterie und dem umliegenden sulzigen Bindegewebe in Schnitte zerlegt. Es ergab sich dabei ein analoges Verhalten, wie an den Venen der Placentarstelle des Uterus. Die Ausbreitung der Streptokokken war auch hier im Wesentlichen auf das gequollene Endothel der Venenwand beschränkt, und es drangen die Pilze nirgends tiefer in die bindegeweblichen Theile der Venenwand, welche nur mit Rundzellen stärker infiltrirt waren, ein. Der Thrombus, welcher die Cruralvene vollständig ausfüllt, war nicht im Centrum, sondern an seinen peripheren Partieen mit Streptokokken durchsetzt, und zeigte noch keine eitrige Verflüssigung.

Epikrise: Im vorliegenden Falle handelt es sich sonach um eine nur auf das Venengebiet beschränkte Ausbreitung der Pilze, welche von der Placentarstelle aus längs der Venenwand in die Tiefe des Uterusgewebes, und von da weiter ins Parametrium und dem Blutstrom entgegen bis in die Vena cruralis fortkrochen. Ueberall, wo sich die Streptococcen am Endothel der Venen festsetzten und vermehrten, kam es zur Gerinnung des Blutes und zu verschieden stark ausgeprägter Thrombose. Der Thrombus selbst gab dann für die Pilze einen neuen Nährboden ab und zeigte an den Venenpartieen, die zuerst befallen waren, bereits fortgeschrittenen eiterigen Zerfall, während an den erst frisch inficirten Stellen, wie zum Beispiel im Ligamentum latum und an der Cruralvene, der Thrombus noch fest war und nichts von Verflüssigung bemerkt werden konnte.

Diese Beobachtung primärer septischer Phlebitis steht in merklichem Gegensatz zu der im Fall I beschriebenen secundären Infection bereits gebildeter und consolidirter Thromben. Während bei diesen die Mikroorganismen im Centrum des Thrombus vordringen, und diesen von innen heraus zum eiterigen Zerfall bringen, ist bei der primären Phlebitis das Gefäss zunächst nicht thrombosirt, sondern erst die durch die Streptokokken hervorgerufene Necrose des Endothelbelages führt zur Blutgerinnung und Thrombenbildung. Auch solche Thromben können später wieder unter dem Einfluss der in ihnen stattfindenden Pilzwucherung eiterig zerfallen. Die Einschmelzung beginnt aber hier ent-

sprechend dem Vordringen der Coccen an den peripheren Partien des Thrombus. Solche Fälle wird man deshalb als primäre septische Phlebitis bezeichnen dürfen. In den späteren Stadien kommt es, gerade so, wie bei der secundären Thrombeninfection, zur Einschmelzung der Thrombenmasse und zur Pyämie. Das Verhalten der Pilze zur Venenwand, respective zu den centralen und peripheren Partien des Thrombus, wird aber auch dann noch Aufschluss darüber geben können, ob eine primäre Infection der Vene oder eine secundäre Pilzinfection bereits vorher gebildeter Thromben vorliegt.

In ätiologischer und therapeutischer Beziehung ist zu dem vorliegenden Fall III noch Folgendes zu bemerken:

Die allein vorhandenen Streptokokken wurden vermuthlich schon während der Geburt in den Uterus eingeimpft, und verbreiteten sich, nachdem sie zunächst in dem Lochiensecret und in der Decidua eine gewisse Vermehrung gefunden hatten, alsbald durch die Venen der Placentarstelle weiter. Dieser Verbreitung entspricht wohl der erste Frost und die damit verbundene Temperatursteigerung. Die erst danach ausgeführte erste Spülung des Cavum uteri konnte natürlicher Weise ebensowenig, wie die zweite, einen Einfluss auf die bereits im Venensystem wuchernden Mikroben haben, und hat vielleicht sogar durch die mit der Spülung verbundenen Bewegungen des Uterus begünstigend auf die weitere Verbreitung der Pilze gewirkt.

An eine operative Behandlung des Zustandes konnte, nachdem einmal die Venen des Parametriums und die grosse Schenkelvene befallen waren, nicht mehr gedacht werden. Die vorgenommene Laparotomie in extremis war nur deshalb ausgeführt worden, weil die starke Auftreibung des Leibes ein eiteriges Exsudat in der Bauchhöhle vermuthen liess.

Fall IV.

H. J., 42 J., multipara, wird in apathischem hochgradigem Schwächezustand mit hohem Fieber und einem Puls von 160 in die Klinik gebracht. Ueber die vorausgegangene Geburt ist nur so viel zu erfahren, dass am 28. April 1895 das Fruchtwasser abgegangen war. Erst am nächsten Tage, während die Patientin die Hausarbeit noch besorgte, traten Wehen ein und das Kind wurde am 2. Mai geboren. Das Fruchtwasser war übelriechend, ebenso die Placenta. Kurz nach Ausstossung der Placenta erfolgte eine sehr heftige Blutung, welche nach Reiben und Injectionen in die Uterushöhle stand. Durch die Blutung war die Patientin fast pulslos geworden und wurde von dem hinzugerufenen Arzte eine Kochsalz-Infusion ausgeführt, worauf Besserung des Allgemein-

zustandes eintrat. Bereits am 3. Mai Fieber, Auftreibung des Leibes, Urinverhaltung, daneben massenhafte Diarrhoen. Da sich der Zustand in den nächsten Tagen zusehends verschlimmerte, wird Patientin am 8. Mai in die Klinik gebracht.

Die Kranke bietet ein ganz verfallenes Aussehen. Temperatur 39,4°, Puls 160. Auf Ansprechen antwortet sie nur langsam und verworren, und klagt über Spannen in der Blasengegend. — Gesicht blass, Zunge trocken und rissig. Respiration frequent, oberflächlich R. h. unten feinblasiges feuchtes Rasseln, Abdomen aufgetrieben, gespannt, auf Druck mässig empfindlich. In der Blasengegend Dämpfung, sonst überall tympanitischer Schall.

Die Untersuchung der Genitalien ergiebt einen 2 cm langen, mit schmierigem Belag bedeckten Dammriss. Uterus gross, weich, in Anteflexion tief im Becken liegend. Muttermundlippen zeigen mehrfache oberflächliche Einrisse, die ebenfalls mit gelblichem übelaussehendem Belag bedeckt sind. Aus der Cervix ergiesst sich ein höchst übelriechendes Secret in grossen Mengen. Parametrium rechts frei, links neben und hinter dem Uterus eine empfindliche Resistenz, welche sich diffus in der Umgebung verliert.

Es wird zunächst eine Spülung der Scheide mit Sublimatlösung, und dann, nachdem die Portio vaginalis angehakt und etwas nach vorne gezogen, eine Spülung des Uterus mit gekochtem Wasser ausgeführt, wobei sich reichliches Secret und braune verfärbte Deciduafetzen entleeren; darauf folgt ein 3 Minuten lang fortgesetztes Einleiten von Dampf in die Uterushöhle, wobei sich neben dem Rohr eine Bouillon ähnliche seröse Flüssigkeit ergiesst.

Da diese Therapie auf den Zustand der Patientin keinen Einfluss hatte, vielmehr bereits nach zwei Stunden wieder reichliche Jauche aus der Cervicalhöhle abfliesst, wird bei einer Temperatur von 39,0° und einem Puls von 156, Nachmittags 6 Uhr die Amputation des Uterus vorgenommen, das ganze Corpus uteri aus der Bauchwunde hervorgezogen, mit dem Parietal-Peritoneum in der Gegend des inneren Muttermundes umsäumt und dann mit dem Thermocauter abgetragen. Die Höhle der Cervix wird mit dem Thermocauter stark verschorft und mit Jodoformgaze tamponirt.

Unter immer mehr zunehmendem Verfall und Kleinerwerden des Pulses stirbt Patientin noch am selben Abend.

Sections-Befund. Die Bauchdecken sind schlaff und zeigen längs der Linea alba eine genähte Schnittwunde.

In der Brusthöhle ist das Bindegewebe im Mediastinum posticum gallertig gelblich verfärbt. Beide Pleurahöhlen sind frei von Flüssigkeit und die Lungen nirgends adhaerent. In der rechten Lunge befinden sich einzelne broncho-pneumonische Herde. Es besteht beiderseits Lungenödem.

Die Därme sind aufgetrieben, zeigen aber keine Verklebungen oder Verwachsungen. Die Milz ist vergrössert. Das Peritoneum parietale in der Fossa iliaca sinistra ist bläulich, schieferig verfärbt, hinter demselben befindet sich eine bräunliche, übelriechende Flüssigkeit, die eine Infiltration des Bindegewebes bis hinter die Niere bewirkt. Die Vena spermatica, die V. V. epigastricae sinistrae und der untere Theil der V. cava inferior sind durch bläuliche und graue, an einzelnen Stellen central erweichte Thrombenmassen verstopft. Am hinteren Umfang der Scheide eine missfarbige, fünffrankenstückgrosse, mit diphtherischem Belage bedeckte Stelle. Am oberen Rande derselben befindet sich ein

linsengrosser Defect der Scheidenwand, doch scheint dieser post mortem entstanden zu sein, da keine Reaction in der Umgebung bemerkbar ist. Die vordere Muttermundslippe ist dunkel, sehr weich. Linkerseits zwischen beiden Muttermundslippen eine erbsengrosse, mit lederartigen Wandungen begrenzte Oeffnung, die von weislichem Belag umgeben ist. Diese führt in die schon früher beschriebene Höhle und Infiltration des retroperitonealen Bindegewebes.

Die Schleimhaut der Pars cervicalis ist rauh, geröthet und zeigt einzelne weissliche Auflagerungen. Der Uterus ist 8 cm oberhalb des Ostium externum umschnürt, und 3 cm oberhalb abgeschnitten.

Anatomische Diagnose: Febris puerperalis. Perforation der Pars cervicalis mit subperitonealem Jaucheherd. Endometritis diphtheritica, Endocarditis mitralis, Myocarditis, Nephritis und Hepatitis parenchymatosa. Milztumor. Retropleurale Phlegmone.

Mikroskopische Untersuchung. Zur Verfügung stand nur der bei der Operation abgetragene Körper des Uterus. Derselbe wurde zunächst entlang der linken Seitenkante aufgeschnitten, so dass die Schleimhaut übersichtlich blosslag. Es wurden dann von verschiedenen Stellen der Schleimhaut und des unterliegenden Muskelgewebes Keile ausgeschnitten und nach der Härtung in Paraffin in feinste Schnitte zerlegt. Es ergiebt sich:

1. An der Decidua eine deutlich ausgebildete dichte Infiltrationszone, welche das gesunde Gewebe gegen einen necrotischen Saum der Schleimhaut abschliesst, der seinerseits mit Streptokokken in einzelnen Gliedern und in Colonien reichlich durchsetzt ist. Stärkere Anhäufungen der Pilze befinden sich besonders in den Buchten und Einschnitten der Decidua, ohne jedoch hier tiefer in die darunter liegende Musculatur einzudringen.

2. An der Placentarstelle ist das Verhalten der Schleimhaut wie oben geschildert; ausserdem sieht man hier grössere und kleinere venöse Thromben frei bis an die Oberfläche ragen. Ein Theil derselben ist inficirt und zwar dringen die Pilze von der Gebärmutterhöhle aus in den zu Tage liegenden Blutpfropf gleichmässig ein, verbreiten sich aber im weiteren Verlauf des Gefässes namentlich entlang der Wand und zwischen den Endothelzellen.

3. Durchschnitte durch die Seitenkanten des Uterus und die ihm anhaftenden Partien des Ligamentum latum ergeben einen Theil der Venen thrombosirt und in der eben geschilderten Weise mit Streptokokken inficirt. Der Hauptsitz der Pilze ist auch hier die Gefässwand, in die eigentliche Thrombenmasse gelangen sie nur spärlich und secundär.

Epikrise. Wann und auf welche Weise der Riss in der Cervix, welcher zu einer Communication des Genitalcanales mit dem retro-

peritonealen Bindegewebe führte, zu Stande kam, lässt sich kaum mit Sicherheit entscheiden. Der Riss an und für sich würde wohl zu keinen schwereren Erscheinungen Veranlassung gegeben haben, wenn nicht gleichzeitig eine Infection stattgefunden hätte, die zur retroperitonealen Phlegmone führte. Diese der Therapie kaum zugängliche Erkrankung verband sich ferner mit einer septischen Endometritis, die an der Placentarstelle auf das Venensystem übergriff und zur Thrombose in einer Reihe von grösseren Venen des Beckens führte (Phlebitis septica, Thrombosis, Septicämie).

Wie der Zustand im vorliegenden Falle war, wäre von der Exstirpation des Uterus, selbst wenn der Kräftezustand der Patientin während der Operation noch ein besserer gewesen wäre, nicht viel zu erwarten gewesen, da dabei die retroperitoneale Phlegmone sowohl, als auch die septischen Herde in den thrombosirten Beckenvenen zurückgelassen wurden. Eine rationelle chirurgische Therapie hätte nicht nur den Uterus exstirpiren, sondern auch gleichzeitig die Phlegmone spalten, drainiren und endlich die ergriffenen Venenstämme aus dem Kreislauf ausschalten müssen. — Es ist zu bezweifeln, ob dieses Verfahren, selbst wenn bei der Operation das genaue Verhalten der inficirten Theile bekannt gewesen wäre, technisch ausführbar und nicht seinerseits ein viel zu grosser Eingriff mit neuen Gefahren für die septische Patientin gewesen wäre.

Fall V.

B. K., 31 J., 3para. Letzte Periode am 20. Januar; am 15. Juni ohne besondere Ursache stärkere Blutung und bald danach Ausstossung der Frucht. Die Nachgeburtstheile wurden am Abend desselben Tages von dem dazugerufenen Arzte manuell entfernt, wobei abermals eine starke Blutung auftrat. Zwei Tage später Frost und Fieber, worauf am nächsten (5.) Tage die Ausschabung des Uterus mit nachfolgender antiseptischer Spülung vorgenommen wurde. Da das Fieber nicht nachliess und abermals ein Schüttelfrost eintrat, wurde die Patientin am 27. Juni in die Klinik gebracht.

Hier ergab die Untersuchung am 12. Tage post abortum Folgendes: Allgemeinbefinden ziemlich gut. Kräftige, wohlgenährte Frau. Sensorium frei. Temperatur 38,1°, Puls 120.

Vulva und Vagina normal. Portio in der Führungslinie, etwas klaffend. Corpus anteflectirt, weich und über faustgross. Adnexe und Parametrien frei. Bauch weich, nirgends resistent und ohne jede Druckempfindlichkeit. Aus dem Uterus fliesst reichlich blutige, verfärbte und übelriechende Flüssigkeit.

Deshalb übliche Desinfection, Spülung des Cavum uteri mit gekochtem Wasser, bis dasselbe hell abfliesst. Die in den Uterus eingeführte Curette gelangt an der hinteren Uteruswand in eine Vertiefung,

welche mit weichen Gewebemassen erfüllt ist. Es werden mit der Curette reichliche Mengen verfärbten und übelriechenden Placentargewebes herausgeholt. Nachdem man sich mit dem eingeführten Finger überzeugt hatte, dass nichts mehr von Resten in der Uterushöhle zurückgeblieben war, folgte eine abermalige Spülung mit gekochtem Wasser und dann die Tamponade des Uterus mit Jodoformgaze. Der Verlauf entsprach nicht den in die Therapie gesetzten Erwartungen; die Temperatur stieg Abends auf 39,0°, und fiel auch am Morgen nicht ab, sondern hielt sich von nun an dauernd über 38,0°. Eine abermalige Spülung mit 10 L. hatte keinen Einfluss auf Temperatur und Puls. Am 29. Juni traten zum ersten Male Schmerzen im Bereich des unteren und mittleren Lappens der rechten Lunge auf. Hierselbst Dämpfung und Bronchialathmen. Unter Steigerung der Lungenerscheinungen und einer Temperatur, die sich nur morgens bis auf 39,0° senkte, sonst aber immer über 40,0° hielt, Exitus am 9. Juli, d. i. am 24. Tage post abortum.

Die Patientin nahm sehr reichlich flüssige Nahrung und Alkohol. Kalte Abgiessungen im Bad hatten immer einen guten Einfluss auf die Herzthätigkeit und das Benommensein des Sensoriums, dagegen wurde die Temperatur immer nur für wenige Stunden um 1 bis $1^1/_2$ Grad herabgedrückt.

Sections-Befund. Im rechten Pleurasack befinden sich 170 cm³ röthlichtrübe Flüssigkeit. Das Herz ist gross und schlaff, enthält wenig wässeriges Blut, mässige Hypertrophie des linken Ventrikels. Die Mitralisklappen zeigen eine Verkürzung, ihre freien Ränder sind verdickt, auf dem hinteren Zipfel befindet sich eine linsengrosse, missfarbige warzenartige Bildung. Die Pleura der linken Lunge zeigt kleine, leicht abhebbare Auflagerungen, die ganze Lunge ist ödematös. Das Gleiche rechterseits. Auf dem Durchschnitt zeigen sich einzelne pneumonische Herde, im unteren Lappen der rechten Seite sind einige bis bohnengrosse Abscesse in dem Lungenparenchym zerstreut. An der Spitze eines dort befindlichen atelectatischen Keiles befindet sich ein mit der Venenwand verklebter und central erweichter reitender Thrombus.

In der Bauchhöhle befinden sich ungefähr 20 cm³ gelblicher opaker Flüssigkeit. Die Därme sind aufgetrieben, zeigen nirgends Verklebungen oder Auflagerungen. Beide Venae spermaticae verdickt und erweitert, in der linken befindet sich ein 3 cm langer wandständiger Thrombus. Der Uterus ist vergrössert und derb. Die Venen des Plexus vesicalis und vaginalis enthalten viel Thrombenmassen, ebenso die V. V. hypogastricae; einzelne sind in Erweichung begriffen.

Uterushöhle ist eng, rechts am oberen Theil derselben befindet sich eine erbsengrosse grauröthliche Erhabenheit. Die Schleimhaut des Uterus ist dick, gelbroth und weich. Auf dem Durchschnitt durch den hinteren rechten Umfang der Uterusmuskulatur sind zahlreiche braunrothe Thromben sichtbar. Pars cervicalis gut erhalten, die Schleimhaut an derselben ist grauröthlich. In der Vagina sind keine Verletzungen nachweisbar.

In der Milz, die gross und weich ist, befinden sich einige miliare Abscesse. Ebensolche findet man in den Nieren zerstreut. Im linken Occipitallappen befindet sich ein Erweichungsherd, dem in der Vena profunda cerebri ein 1 cm langer, in Erweichung begriffener, wandständiger Thrombus entspricht.

Anatomische Diagnose. Thrombose der Placentarstelle. Aus-

gedehnte Thrombose der Beckenvenen. Puriforme Thrombose der V. hypogastrica sinistra. Parametritis sinistra. Embolische Abscesse der rechten Lunge. Pleuritis exsudativa sinistra, Endocarditis ulcerosa mitralis, Abscess der Milz und Niere. Embolie der Arteria profunda cerebri mit Erweichung des linken Occipitallappens. Nephritis parenchymatosa, Milztumor. Herzdegeneration, Hydrocephalus internus chronicus.

Mikroskopische Untersuchung. Der Befund an Bakterien ist in allen untersuchten Gewebepartien ein ausserordentlich reicher und lässt sich der Gang des Infectionsprocesses bei der Frische der Präparate in vollkommener Weise verfolgen.

1. Endometrium und Musculatur an der Placentarstelle. Die oberflächliche Gewebeschicht daselbst besteht aus necrotischen Massen, die keine Kernfärbung mehr annehmen, jedoch noch erkennen lassen, dass es sich um Chorionzotten und Decidualgewebe handelt. Weiter gegen die Musculatur zu folgt eine streckenweise wohl ausgebildete, stellenweise aber auch vollständig fehlende Zone von Rundzelleninfiltration; dazwischen und gegen die Musculatur zu liegt ein Gebiet ausserordentlich zahlreicher thrombosirter Venen, welche zwischen sich die contrahirten Lumina geschlängelter Arterien erkennen lassen.

Die Musculatur selbst zeigt grössere und kleinere mit Rundzellen umgebene Lymphspalten, sowie thrombosirte Venen. Was das Verhalten der Bakterien anbelangt, so sind nur Streptokokken zu sehen; dieselben liegen am dichtesten oft in wolkenartigen grossen Haufen in den necrotischen Schichten der Oberfläche. Von hier aus sieht man sie in den Gewebslücken und Lymphspalten der Wand entlang tief in die Musculatur eindringen und findet man dem entsprechend bis nahe an die Serosaoberflähhe hin mit Streptokokken gefüllte grössere und kleinere Lymphspalten. Ein Austritt der Pilze zwischen die Muskelfasern lässt sich jedoch nicht nachweisen, vielmehr sind die Bakterien immer auf die anatomischen gröberen Bahnen beschränkt. Die Mehrzahl der oben beschriebenen thrombosirten Venen ist keimfrei; an einzelnen lässt sich jedoch verfolgen, wie Streptokokken von den Ansammlungen an der necrotischen Oberfläche längs der Endothelwand sich in die Gefässe vorschieben und dann in solchen inficirten Gefässen Colonien auf dem Endothelsaum bilden, die bis tief in die Wand hinein auswachsen.

2. Decidua und Musculatur im übrigen Bereich der Uterushöhle. Es findet sich eine dünne Schicht dicht infiltrirten Schleim-

hautgewebes, in dessen tieferen Partien auch mit Epithel ausgekleidete Drüsenreste sichtbar sind. Die Oberfläche des Decidualgewebes ist streckenweise necrotisch. Hier liegen, wie an der Placentarstelle, die Pilze ausserordentlich reichlich, sie dringen auch da an einzelnen Stellen in Lymphspalten ein Stück weit in die Tiefe. Thrombosirte Venen sind nicht sichtbar und beschränkt sich demnach die Infection auf die Schleimhaut und auf einige Lymphspalten.

3. Durchschnitte durch die Tuben lassen in ihrem ganzen Verlauf, von dem Ostium uterinum angefangen bis zum Infundibulum, eine Infection der Schleimhaut erkennen. Im uterinen Theil der Tube sind beiderseits die Pilze noch relativ spärlich, sie liegen nur auf den Epithelzellen in kleinen Häufchen, ohne in das subepitheliale Gewebe einzudringen: dagegen ist die Pilzwucherung in den äusseren erweichten Partien der Tube eine viel ausgeprägtere. Sie dringen hier ganz ähnlich wie die Gonokokken von Colonien der Oberfläche aus zwischen Epithelien hinein, die zerworfen und mit Rundzellen durchsetzt sind, stellenweise auch ganz fehlen. Auch im subepithelialen Bindegewebe findet noch eine kurze Strecke weiter eine Pilzwucherung statt; der eitrige Inhalt des Tubenlumens ist mit dichten Kokkenhaufen durchsetzt.

An einer Stelle im äusseren Theil der linken Tube ist die Infection durch die dünne Wand hindurch bis auf das Peritoneum gedrungen. Hier sind Lymphspalten und einige Venenlumina mit Kokken erfüllt und liegen diese auch reichlich in Eiteransammlungen auf dem Serosaüberzug.

4. Am Venenplexus der Parametrien findet man beiderseits zahlreiche und grosse Gefässe, welche sowohl entlang der Wand, als in den geronnenen Blutmassen Kokken reichlich enthalten.

5. Während sich im rechten Parametrium die Infection auf die Venen beschränkt, bietet das linke Parametrium das Bild einer frischen und hochgradigen Phlegmone dar. Die Pilze liegen hier in ausserordentlich reichlicher Menge in Form von grossen Colonien und von Einzelzügen zwischen den lockeren Fasern des Gewebes ausgebreitet und dringen auch hier bis auf die Serosaoberfläche vor.

Epikrise. Im vorliegenden Falle handelt es sich zweifelsohne um eine schon bei der ersten Ausräumung der Abortusreste gesetzte Streptokokkeninfection. Die Pilze fanden in den zurück-

gebliebenen Placentartheilen und in der zerquetschten Decidua einen sehr günstigen Nährboden und konnten auch durch die nachfolgende Ausschabung und die wiederholten Spülungen nicht mehr beseitigt werden. Ob durch die intrauterinen Manipulationen das Eindringen in die Lymphspalten, die an verschiedenen Stellen weit klaffen und wie aufgerissen scheinen und in die wenigen inficirten Gefässe an der Placentarstelle befördert wurde, lässt sich wohl vermuthen, aber nicht mit Bestimmtheit behaupten. Dagegen liegt es nahe daran zu denken, dass gelegentlich der letzten intrauterinen Spülung ein bereits inficirter Thrombus losgelöst wurde und durch das rechte Herz in die rechte Lungenarterie kam, wo er die geschilderte Embolie und infectiöse Metastase bewirkte.

Ob eine totale Exstirpation, sofort nach der Verbringung in die Klinik, noch im Stande gewesen wäre, den ganzen Infectionsherd zu beseitigen, ist nicht sicher. Immerhin lässt das Verhalten der inficirten Tube und des linken Parametriums, sowie des Venenplexus daselbst die Annahme zu, dass es sich hier um relativ frische Processe handelte, welche noch nicht im Gange waren, als die Frau auf die Klinik kam.

Fall VI.

S. R., 36 J. Eine erste Geburt normal verlaufen. 2. Geburt am 24. August 1896. Wegen starker Blutung wurde von der Hebamme die Hülfe der Poliklinik nachgesucht. Man fand eine hochgradig anämische Kreissende: Muttermund zweifrankenstückgross, ein Lappen der Placenta seitlich vorliegend. Wendung nach Braxton Hicks. Anziehen des Steisses, worauf die Blutung steht. Nach 2 Stunden spontane Austreibung des abgestorbenen 8monatlichen Foetus.

Wochenbettverlauf anfänglich fieberlos. Am 10. September leichte Temperatursteigerung bis zu 38°. Schwellung beider Unterextremitäten, welche an beiden Unterschenkeln zahlreiche sehr schmerzhafte Varicen aufweisen. Da Patientin zu Hause keine ordentliche Pflege hat, wird sie vom 13. September ab auf die Isolirabtheilung der Klinik verlegt.

Hier wird bei der hochgradig anämischen wachsbleichen Patientin folgender Status aufgenommen: Herz- und Lungengrenzen normal. Bronchialcatarrh. Systolisches und diastolisches Geräusch an der Spitze. Brüste schwach entwickelt, entleeren etwas Milch, sind nicht schmerzhaft. Abdomen etwas aufgetrieben, aber weich und auf Druck nirgends empfindlich. Die grossen Labien stark ödematös. Keine Verletzungen an der Scheide. Keine Lochiensecretion. Uterus gut zurückgebildet, unempfindlich.

Starke Schwellung des ganzen linken Beines, welches besonders an den varicösen Stellen der inneren hinteren Seite des Unterschenkels auf Druck äusserst empfindlich ist. Das rechte Bein ist ebenfalls ödematös, aber viel weniger als das linke und nicht empfindlich. Urin ohne Zucker und Eiweiss. Temperatur am 15. September Abends 37,0°, Puls 100.

Diagnose: Thrombose beider Schenkelvenen, links wahrscheinlich auf die Beckenvenen übergreifend.

Die Behandlung besteht in Einwicklung beider Beine und Hochlagerung des linken. Sorge für gute Ernährung, regelmässige Darmentleerungen und gegen den kleinen, unregelmässigen Puls Digitalisinfus.

Trotzdem Temperatur und Puls sich während der nächsten 2 Monate nie über 38,0° bez. 110 erhoben, meistens um 37,0° und 100 schwankten, und trotz der sorgfältigsten Pflege, trat eine Besserung des Allgemeinbefindens nicht ein. Die Anämie machte im Gegentheil Fortschritte und die Schwellung der Beine dehnte sich nach oben auf's Becken und auch den Rumpf bis zur Nabelhöhle aus. Auch am linken Arm trat eine Schwellung bis zur Schulter ein. Patientin wurde am 10. November auf die medicinische Klinik verlegt, wo wegen der durch mehrfache Blutuntersuchungen festgestellten Poikilocytose die Diagnose auf Anämia gravissima gestellt wurde.

Am 25. November bekam Patientin im Anschluss an die klinische Vorstellung eine Temperatursteigerung bis auf 38,7°, die am folgenden Tage sich auf gleicher Höhe hielt und am 27. November 39,5° erreichte. Die Patientin starb unter immer schwächer werdendem Puls und Delirien am gleichen Tage.

Sections-Befund: Beide Lungen sind an der Pleura costalis fest adhärent. Im Herzbeutel befinden sich 40 cm³ opalescirende Flüssigkeit. Das Herz ist vergrössert und hypertrophisch, besonders der Conus arteriosus dexter und der linke Ventrikel. Die Muskulatur ist schmutzig graugelb. Es besteht an der Mitralis eine Verwachsung der beiden Klappen, ihr freier Rand ist gewulstet, auf dem vorderen Zipfel derselben findet sich eine ungefähr erbsengrosse Auflagerung mit unebener Oberfläche.

Die Bronchialdrüsen sind bröckelig käsig. Beide Lungen stark ödematös, die unteren Lappen sind hypostatisch geröthet und enthalten einzelne bronchopneumonische Herde. In der einen Pleurahöhle befindet sich eine ungefähr handtellergrosse, einige Millimeter dicke, mit beiden Pleurablättern verwachsene halbknorpelige Platte.

In der Bauchhöhle befinden sich ungefähr 500 cm³ dunkelgelber Flüssigkeit. Die Milz ist vergrössert und mit der Nachbarschaft verwachsen; die Nierenrinde atrophisch.

Im kleinen Becken zahlreiche Schwielenbildungen.

Die Vena iliaca interna ist linkerseits durch einen grauen, mit der Wand fest verwachsenen Thrombus geschlossen, ebenso die Vena hypogastrica sinistra und iliaca externa dextra und beide V. V. crurales.

Der Uterus ist sehr weich, $5^1/_2$ cm lang. Im Fundus eine schieferige frankenstückgrosse Stelle der vorderen Wand mit diphtherischen Auflagerungen. Die Vena cava ist in der Höhe des 2.—5. Lendenwirbels durch grauröthliche, körnige, mit der Wand fest verwachsene Massen verlegt.

Anatomische Diagnose. Peritonitis fibrosa partialis et exsudativa. Thrombophlebitis der Vena cruralis sinistra, iliaca externa und interna, V. cava inferior. Mangelhafte Involution des Uterus. Nephritis interstitialis et parenchymatosa. Fettleber, Fettdegeneration des Herzens. Pleuritis adhaesiva duplex. Endocarditis mitralis retrahens et verucosa. Hydrops.

Mikroskopische Untersuchung:

1. Uterus gut zurückgebildet; in der Musculatur viele thrombosirte Venen und contrahirte Arterien. Schleimhaut bis auf einzelne kleine Stellen mit Epithel bekleidet und mit wohl ausgebildeten Drüsenschläuchen versehen.

In den Venen der Uteruswand sowie in einzelnen Capillargefässen finden sich der Wand anliegend einzelne Streptokokkenzüge, sowie auch kleinere Häufchen derselben. Sie dringen nirgends durch das Endothel in die darunter liegenden Gewebeschichten ein.

2. Thromben der Vena cruralis sinistra ergeben eine bereits weit fortgeschrittene Organisirung und Vascularisation, man sieht grosse Züge von Spindelzellen, welche die mit Rundzellen durchsetzten Partieen des noch restirenden Fibrins umspinnen. In den nach Gram gefärbten Schnitten finden sich zahlreiche und ausgedehnte Streptokokkenhaufen in lymphgefässartigen Spalten und Lücken des Thrombus; ferner aber auch in geringerer Zahl in einzelnen frischgebildeten Capillargefässen der Thrombussubstanz.

3. Durchschnitte durch den Zipfel der Mitralis zeigen das Endothel und das Gewebe der Klappe unversehrt, nur an einer Stelle, die schon makroskopisch als kleines Knötchen auffällt, fand sich in dem der Endothelschicht anliegenden Fibrinniederschlag eine ausserordentlich reichliche Ansammlung von Streptokokken.

Epikrise. Verlauf, Sectionsbefund und mikroskopische Untersuchung zwingen zu einer Deutung, die den vorliegenden Fall zu einem äusserst merkwürdigen machen.

Bei der Geburt hatte zweifellos eine Infection mit Streptokokken stattgefunden, welche von den Venen der Placentarstelle aus zunächst bis in die Schenkelvenen fortkrochen und hier in der früher geschilderten Weise (Fall III) eine Thrombose veranlassten. Es war mit diesem Process nur anfangs eine geringe Fiebersteigerung verbunden. Die Organisation der Thromben vollzog sich im Laufe der 2 folgenden Monate, wie die Präparate zeigen in der bekannten Weise; doch blieben in der Thrombusmasse einzelne Herde lebensfähiger Streptokokken zurück, welche dann am Tage nach der klinischen Vorstellung von dem Thrombus aus wieder ins Blut gelangten, zu einer acuten Septicämie und zu den geschilderten Processen an der Mitralklappe führten und endlich den Tod, der bereits durch die progressive Anämie geschwächten Patientin bewirkten.

Es handelt sich hier also um eine Autoreinfection von Thromben

der Cruralvene aus, in welcher Streptokokken länger als 2 Monate hindurch ohne Fieber zu machen lebens- und vermehrungsfähig geblieben waren.

Schlussbemerkungen.

Die vorstehenden Untersuchungen bringen zunächst eine Bestätigung der am Eingange dieser Arbeit kurz referirten neueren Anschauungen über die Verbreitung der septischen Infection in den puerperalen Genitalorganen. Als neue Punkte, die im Laufe meiner Untersuchungen zu Tage getreten sind, möchte ich in erster Linie die Unterscheidung zwischen primärer septischer Phlebitis und secundärer Infection bereits gebildeter, zum Theil schon in Organisation begriffener Thromben nennen. Im ersteren Falle siedeln sich von der Placentarstelle, als Eingangspforte aus, die Streptokokken an der Endothelauskleidung der Venen dort, wo der Blutstrom verlangsamt ist, an, es kommt zunächst zur Nekrose des Endothels und erst im Anschluss hieran zur Thrombenbildung.

Im Gegensatz hierzu handelt es sich bei der secundären Thrombeninfection um das Fortkriechen von Streptokokken im Centrum der Blutcoagula, welche die venösen Gefässe an der Placentarstelle und weiterhin in den Plexus der Ligamenta lata bei vielen Wöchnerinnen erfüllen.

Zweitens möchte ich den erbrachten Nachweis von Fäulnissbacterien neben Streptokokken in zerfallenen Thromben betonen. Durch die klinische Beobachtung ist schon lange das Vorkommen jauchiger metastatischer Abscesse bekannt. Der Nachweis von Fäulnissbacterien in den Thromben der Genitalien macht die Annahme, dass es sich dabei um Verschleppung von Fäulnisskeimen auf dem Wege der Blutbahn handelt, zu einer sicher nachgewiesenen Thatsache.

Interessant erscheint mir ferner der Befund einer ausserordentlich reichlichen Bacterienwucherung im Ligamentum latum, wie er im Fall V zu Tage trat. Es sind bisher gerade über die septische Parametritis in ihrem Anfangsstadium noch keine genaueren Beobachtungen veröffentlicht worden.

Während im Falle II es nicht gelang die Stelle zu finden, an welcher der Durchtritt der Bacterien durch die Uteruswand auf das Bauchfell stattfand, konnte im Fall V diese Stelle deutlich sichtbar gemacht werden. Die Bacterien sind hier durch die

verdünnte Tubenwand und von dem inficirten Parametrium aus durch directe Ausbreitung bis auf den Serosaüberzug gelangt.

Endlich sei noch auf die interessante Beobachtung einer allgemeinen Septicämie hingewiesen, welche nach mehr als 2monatlichem fieberfreien Verhalten der Wöchnerin von einem inficirten bereits in Organisation begriffenen Thrombus der Vena cruralis, welcher noch Streptokokkenherde enthielt, zu Stande kam. Diese Beobachtung ist wohl geeignet uns eine Vorstellung von der Entstehung der sogenannten „kryptogenetischen Sepsis“ (Leube) zu geben.

Erklärung der Abbildungen auf Tafel V—VII.

Figur 1. Primäre septische (Streptokokken-) Phlebitis. Stück aus der Wand der Vena femoralis. Rundzelleninfiltration der Muskelschicht und der Intima. Gerinnsel der Venenwand anliegend. Streptokokkenherde (blau) theils in dünner Lage auf der Intima, theils in grösseren Colonien auf der Intima und in den Gerinnseln. Färbung nach Gram. Seibert, Obj. III.

Figur 2. Secundäre Streptokokkeninfection des Thrombus einer Vene der Uteruswand. Zellige Infiltration der Wand der Vene und der centralen, in Zerfall begriffenen Partie des Thrombus, hier allein Streptokokkenherde (blau). Gram. Seibert, Obj. III.

Figur 3. Uebergang der Streptokokkeninfection vom Parametrium auf das Peritoneum. Streptokokkenherde (blau) in den grossen Venen und im lockeren Zellgewebe des breiten Bandes. Von da (bei a) Uebergang auf die Serosa. Gram. Seibert, Obj. 00. (Lupenvergrösserung.)

Fig. 1

W. A. Megow, Lith. Inst., Berlin S.

Fig. 2.

W. A. Mayn, Lith. Inst., Berlin S.

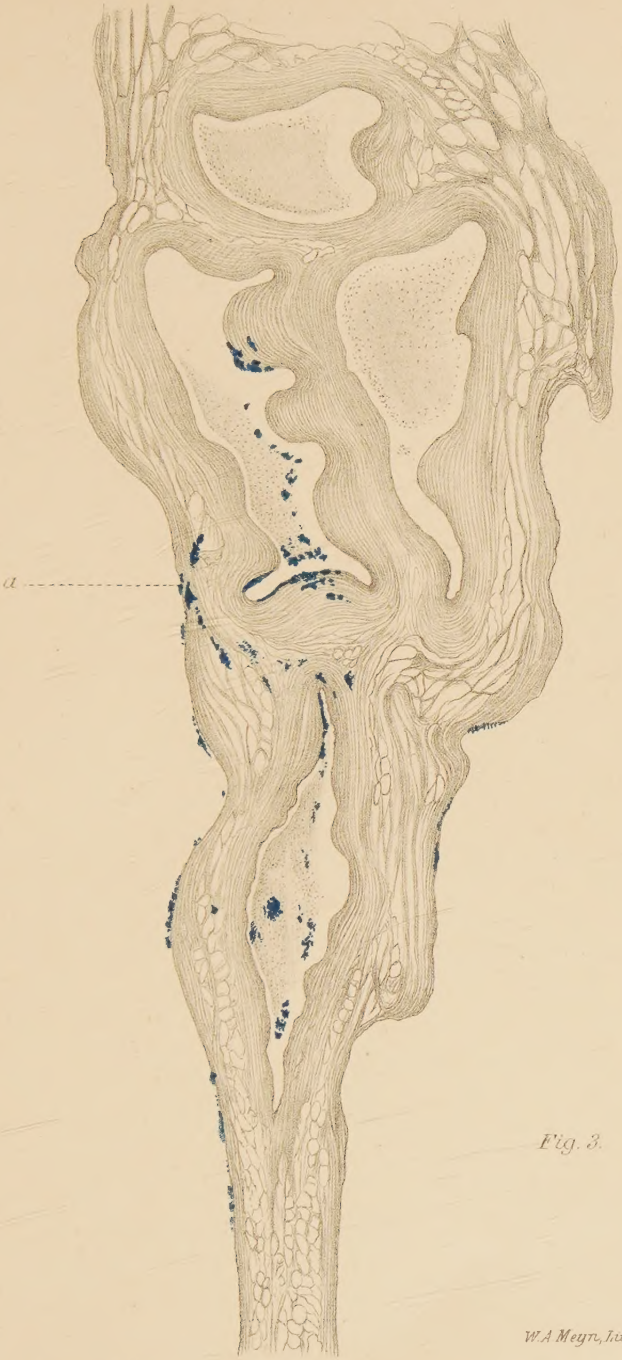

Fig. 3.

W. A. Meyn, Lith. Inst. Berlin S.